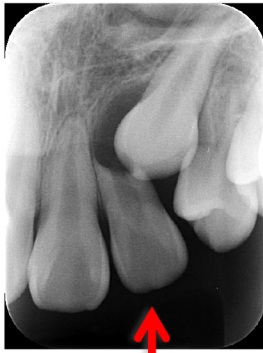

萌出方向の異常 ～永久歯の萌える方向異常について～

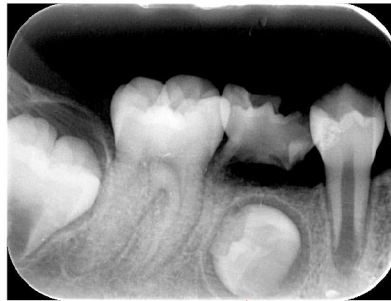1. 正常ではない永久歯の萌え方(一例)

(1)



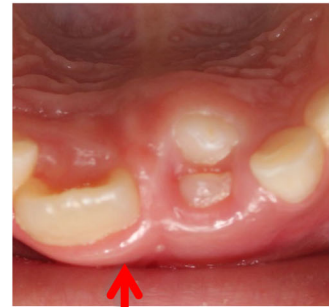
犬歯の萌える方向が斜め方向へ向き、隣の永久歯の根を破壊している

(2)



全く異なる方向へ歯が向いている

(3)



過剰な歯に邪魔されて異常な場所に萌出する永久歯

2. 永久歯萌出異常の原因と治療

- ① 先行する乳歯のむし歯が大きい場合 → 先行乳歯の治療や抜歯
- ② 遺伝的要素や顎の大きさから歯列不正が予想される場合 → 矯正治療
- ③ 過剰歯がある場合 → 過剰歯の抜歯
- ④ 先行乳歯に外傷既往がある場合 → 外傷を受けた先行乳歯の経過観察
- ⑤ 原因が明らかではない場合

→ 周囲の環境を整えて隙間を保つ装置を使用して経過観察し、それで歯の方向が正常な方向へ戻らなければ動的矯正(外科処置+牽引+矯正治療)

3. 永久歯萌出異常の影響

- ① 歯並び
- ② 汚れがたまり易くむし歯になり易くなる
- ③ 他の歯の根を吸収する
- ④ 永久歯が萌えてこない



小児歯科に慣れた歯科医へ御相談ください

詳しくは院長までご相談ください

